



## Protocollo BIOGEL - 2017

### Risultati clinici preliminari

#### Caso clinico 1:

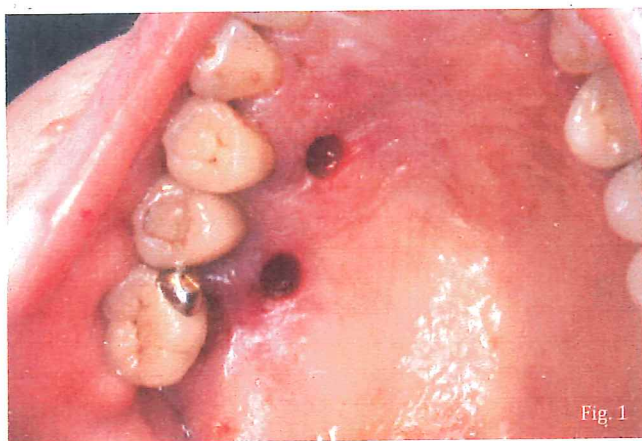


Fig. 1

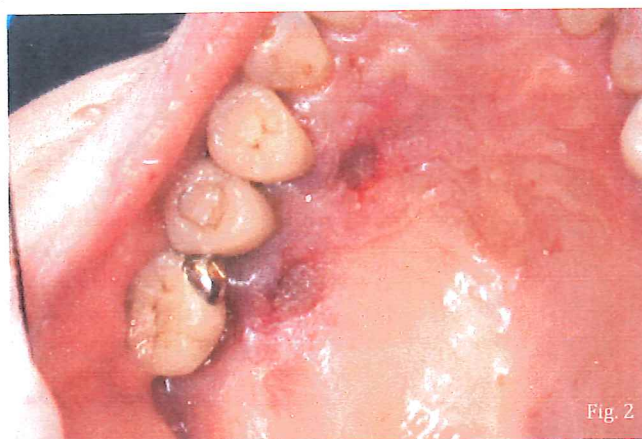


Fig. 2

Figura 1 - Sito chirurgico successivamente al prelievo bioptico  
Figura 2 - Applicazione di Hobagel Plus ®

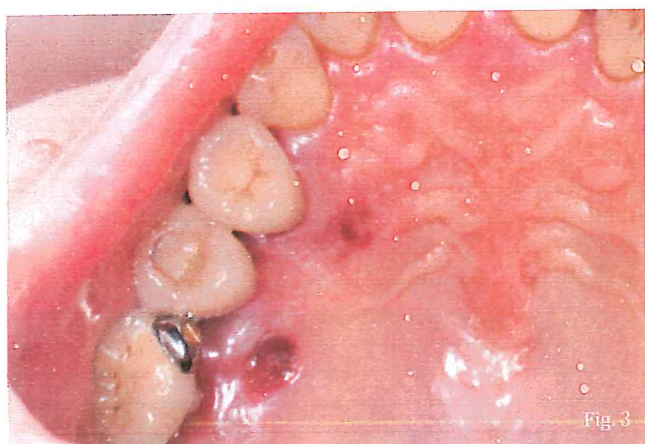

Fig. 3

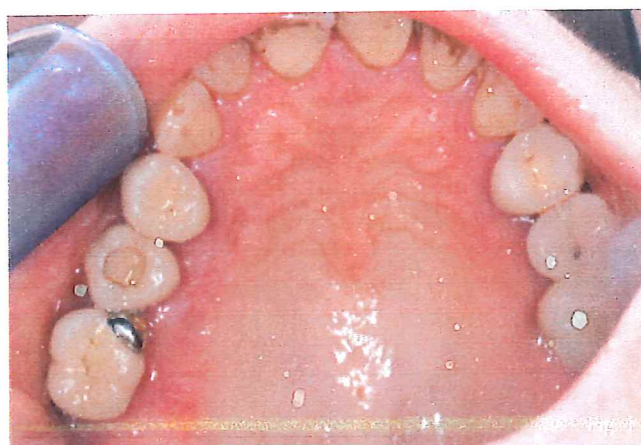

Figura 3 - Sito chirurgico a 3 giorni dal prelievo  
Figura 4 - Sito chirurgico a 28 giorni dal prelievo

Caso clinico 2:

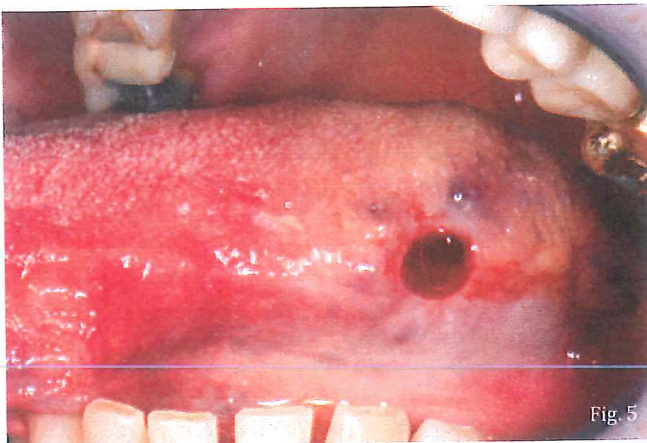


Fig. 5

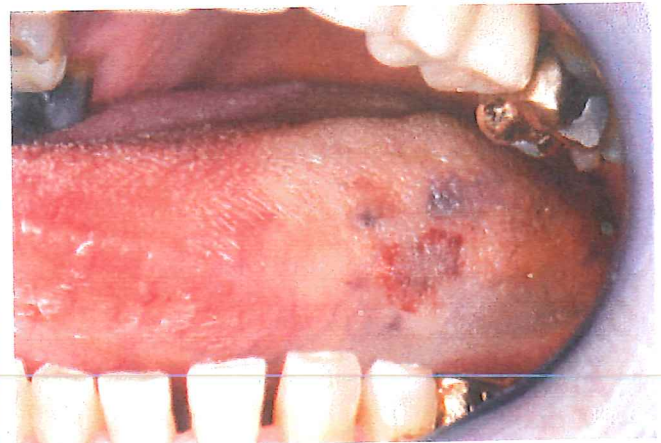


Figura 5 - Sito chirurgico successivamente al prelievo bioptico  
Figura 6 - Applicazione di Hobagel Plus ®

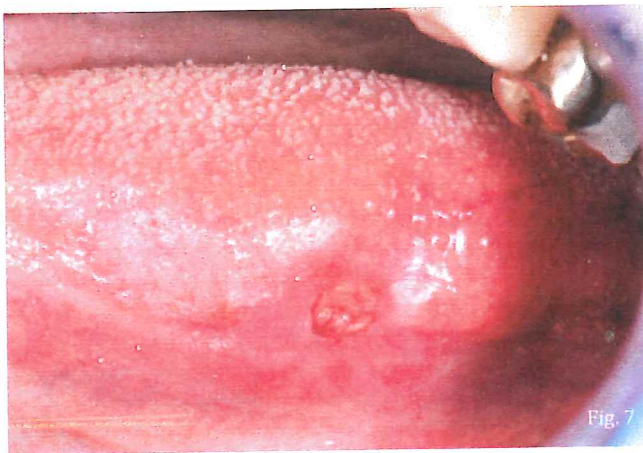

Fig. 7

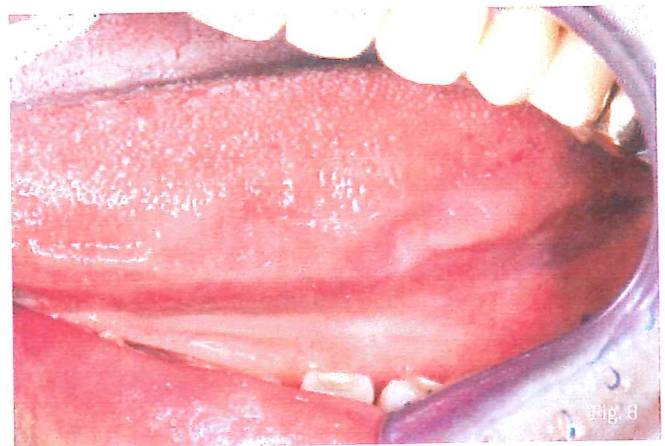


Fig. 8

Figura 7 - Sito chirurgico a 3 giorni dal prelievo  
Figura 8 - Sito chirurgico a 7 giorni dal prelievo

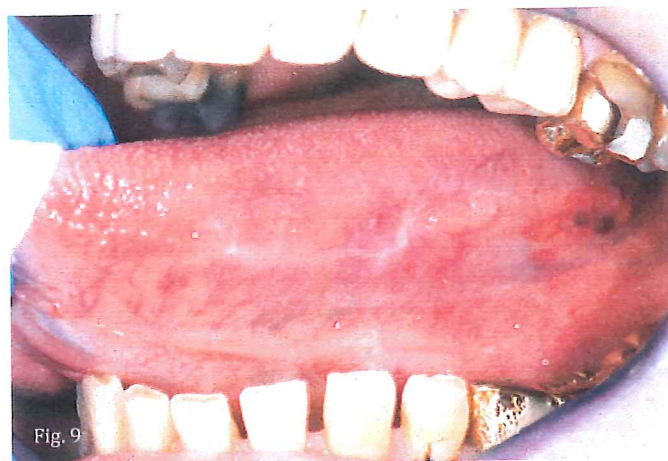

Fig. 9

Figura 9 - Sito chirurgico a 28 giorni dal prelievo



**Caso clinico 3:**

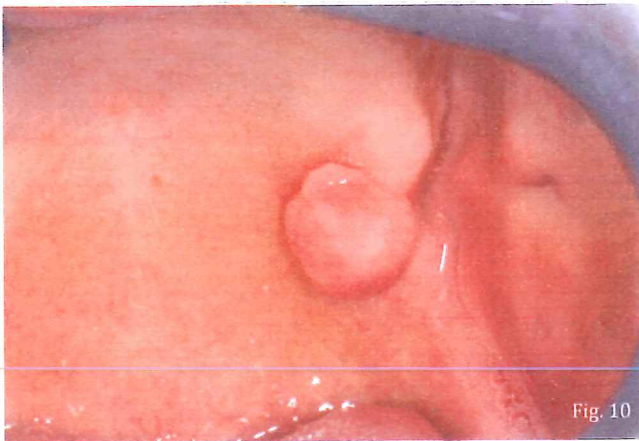

Fig. 10

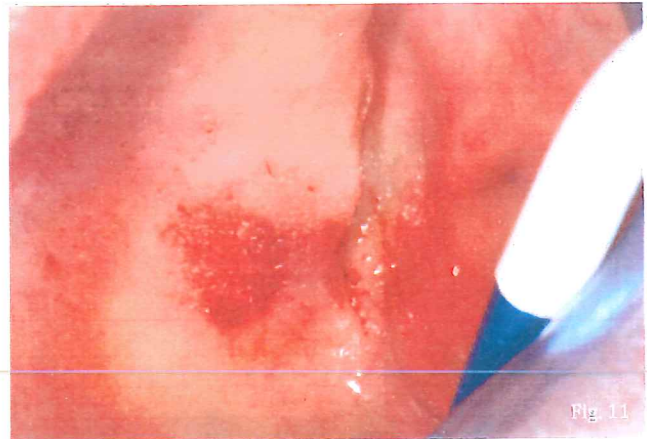

Fig. 11

**Figura 10 - Sito chirurgico prima del prelievo bioptico**

**Figura 11 - Applicazione di Hobagel Plus ® su zona del prelievo**

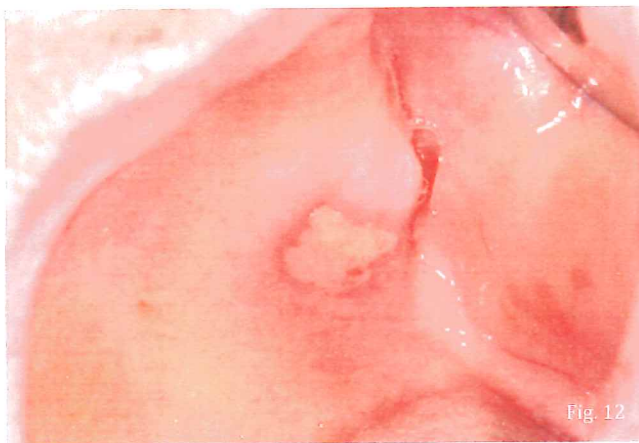

Fig. 12

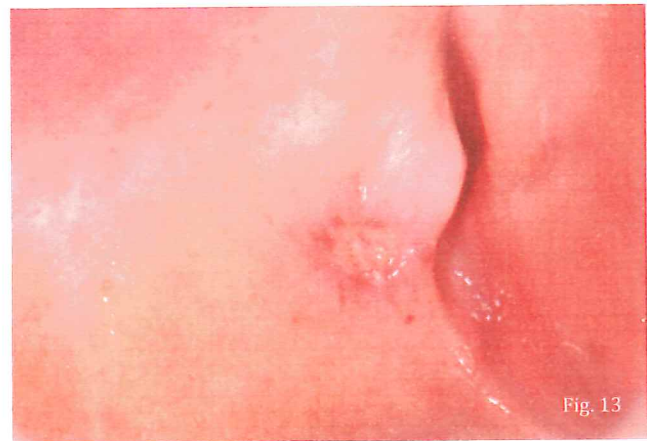

Fig. 13

**Figura 12 - Sito chirurgico a 3 giorni dal prelievo**

**Figura 13 - Sito chirurgico a 7 giorni dal prelievo**

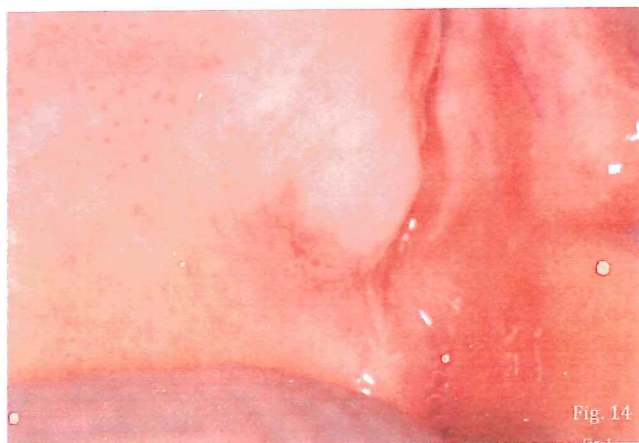

Fig. 14

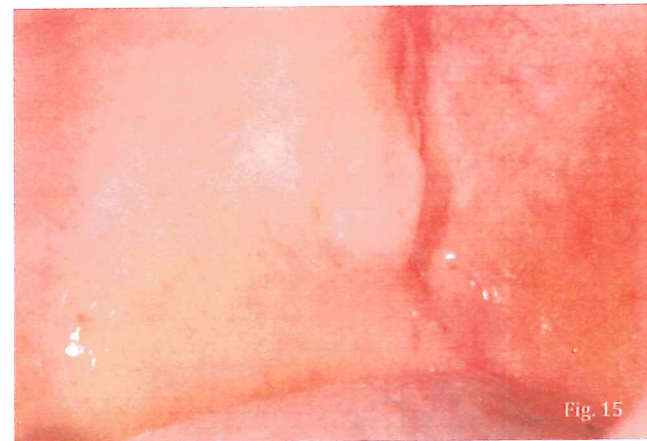

Fig. 15

**Figura 14 - Sito chirurgico a 21 giorni dal prelievo**

**Figura 15 - Sito chirurgico a 28 giorni dal prelievo**